複数の免疫介在性疾患が併発した壊死性強膜炎の犬の１例

澤田　康平　Kohei SAWADA、平島　亨　Susumu HIRASHIMA、井戸　美紗子　Misako IDO
千村　直輝　Naoki CHIMURA

壊死性強膜炎を疑う症例が神経症状を呈したため MRI 検査を実施したところ、髄膜炎を疑う所見を認めた。また胸部に無菌性化膿性肉芽腫性炎を呈した皮膚腫瘤を認めたことから多発性の免疫介在性疾患が疑われた。

keywords： 犬、壊死性強膜炎、髄膜炎

は　じ　め　に

強膜炎とは強膜上層に生じる炎症性疾患であり、原因として外傷、感染および免疫介在性疾患などが挙げられる。壊死性強膜炎は強膜炎の中でも顕著な肉芽腫性炎症を特徴とし、血管周囲の組織壊死を引き起こす劇症型の疾患であるため、一般的に治療反応に乏しく眼球摘出が選択されることも多い。今回我々は壊死性強膜炎に複数の免疫介在性疾患を併発した希少な症例に遭遇したため、その概要を報告する。

症　　例

犬、トイ・プードル、２歳８カ月齢、避妊雌、体重 2.5 kg。両眼の充血に対し他院にてオフロキサシン眼軟膏を処方されるも改善せず、右眼の周囲に発赤の悪化を認めたため当院に来院した。稟告によると顔のけいれんやふらつきが認められるとのことであった。初診時の一般状態は良好であり、身体検査では明らかな神経症状は認めなかった。眼科検査では、右眼の眼瞼けいれんおよび流涙を認めた。両眼の威嚇瞬目反応および眩惑反射は陽性、右眼の対光反射は縮瞳により評価困難であった。眼圧は右眼：17 mmHg、左眼：5 mmHg、涙液量（シルマーⅠ法）は右眼：7 mm/min、左眼：9 mm/min であった。両眼において眼瞼反射や角膜反射に明らかな異常は確認されなかった。両眼の結膜および強膜に充血がみられ、右眼では角膜輪部からの血管新生と角膜浮腫を認め、角膜中央部に生体染色検査に染まる表層性角膜潰瘍を観察した。両眼に前房フレア（右眼で顕著）を認め、眼底検査では右眼に網膜剥離と網膜血管の蛇行を確認した。眼超音波検査では両眼の強膜肥厚が見られ、右眼において眼球後部の不整を認めた (図１) 。

血液検査では CK、CRP の軽度上昇以外に異常は認めず、胸腹部レントゲン検査においても異常所見は認めなかった。強膜所見ならびに右眼内の炎症所見から壊死性強膜炎を疑い、プレドニゾロン（0.9 mg/kg SID PO）、ランソプラゾール (0.7 mg/kg SID PO) を処方した。また右眼の角膜潰瘍に対してガチフロキサシン（1 日 4 回）、左眼の眼内炎症に対してジフルプレドナート（1 日 3 回）、角膜保護を目的として両眼にヒアルロン酸ナトリウム（1 日 4 回）を処方した。

第 7 病日では稟告にて右側へのふらつきを認めたとのことであった。身体検査では右眼の眼球突出と眼瞼反射の消失、両眼の水平眼振を認めた。右眼の威嚇瞬目反応および眩惑反射は消失し、瞬目不全により角膜潰瘍は悪化していた。左眼の結膜および強膜の充血および前房フレアは消失し病状の改善を認めた。眼超音波検査では右眼球後部の不整および強膜肥厚は残存していたが、左眼の強膜肥厚は改善していた。右眼の角膜潰瘍に対する加療としてドキシサイクリン（4.6 mg/kg BID PO）を追加した。

第 9 病日に神経症状の原因精査のため他院にて CT 検査および MRI 検査を実施した。CT および MRI 検査では右眼球を覆う軟部組織病変を認めた。MRI 検査では右側髄膜の T１造影増強を認め、髄膜炎が疑われた (図 2) 。また、右眼窩構造物の針生検を実施したところ、マクロファージを疑う細胞が得られ無菌性化膿性肉芽腫性炎が第一に疑われた。

第 21 病日にて、眼振やふらつきなどの神経症状は消失した。右眼の眼球突出の悪化はなかったが視覚改善がみられず、角膜潰瘍による眼疼痛の解除と病態の原因精査を目的として右眼の眼球摘出術を実施した。この時に胸部に直径 5 mm の発赤を伴う皮膚結節を認めたため同時に摘出した。摘出した組織を病理組織学的検査に供したところ、眼球は組織学的炎症の重症度から壊死性強膜炎が疑われ、皮膚結節は無菌性化膿性肉芽腫性炎の可能性があり、免疫介在性疾患が疑われた。

第 29 病日では術創は良好に経過しており、左眼に炎症所見を認めなかった。シクロスポリン (5 mg/kg SID PO) を開始し、プレドニゾロンは 0.45 mg/kg へ減量し、その後も徐々に漸減とした。プレドニゾロン (0.09 mg/kg SID PO) に減量したところ、第 82 病日には左眼に強膜炎の再燃所見を認めたため、プレドニゾロン（0.9 mg/kg SID PO）とシクロスポリン (7.4 mg/kg SID PO) を増量したところ、改善がみられた。

第 310 病日現在はプレドニゾロン（0.16 mg/kg SID PO）およびシクロスポリン (6.6 mg/kg SID PO) とジフルプレドナート点眼薬（2 日に 1 回）により再燃はみられていない。

考　　察

壊死性強膜炎は無菌性化膿性肉芽腫性炎が強膜だけでなく眼内や眼球周囲の構造にまで波及することを特徴とした重篤な炎症性疾患であり [1,2,4]、ぶどう膜炎や網膜剥離が併発して起こることがある [4]。人では壊死性強膜炎を発症した症例の約 50% が関節リウマチや血管炎などの免疫介在性疾患を併発すると報告されているが [5]、本症例のような壊死性強膜炎を発症した犬に多発性の免疫介在性疾患を併発した同様の報告はなく、極めて希少な症例であったと考えられる。

犬の壊死性強膜炎は一般的に治療反応に乏しく、発症から短期間で眼球摘出を選択した症例が複数報告されている [1,3]。本症例の第 7 病日では右眼に視覚の消失を認めた一方で、左眼の炎症所見は改善が見られ、早期のステロイドによる治療が左眼を温存した可能性がある。壊死性強膜炎は本症例の右眼のように重症化した際の治療反応に極めて乏しい可能性があるため、本疾患が疑われた場合にはできるだけ早期の治療介入が必要であると思われた。

参　考　文　献

1) Cazalot G, Lavergne SN(2015): Vet Sci, 2, 259-269.
2) Day MJ, Mould JRB, Carter WJ(2008): Vet Ophthalmol, 11, 1, 11-17
3) Denk N, Sandmeyer LS, Lim CC, et al(2012): Vet Ophthalmol, 15, 2, 102-109
4) Grahn BH, Cullen CL, Wolfer J(1999): Can Vet J, Volume 40, 679-680.
5) Vergouwen DPC, Rothova A, Berge JCT, et al(2020):Exp. Eye Res, 108078.

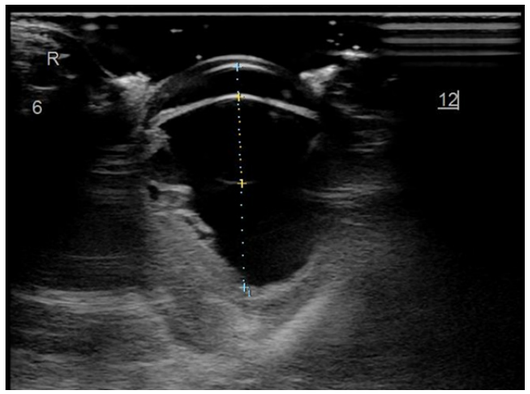

図１．第１病日における右眼球のエコー画像。

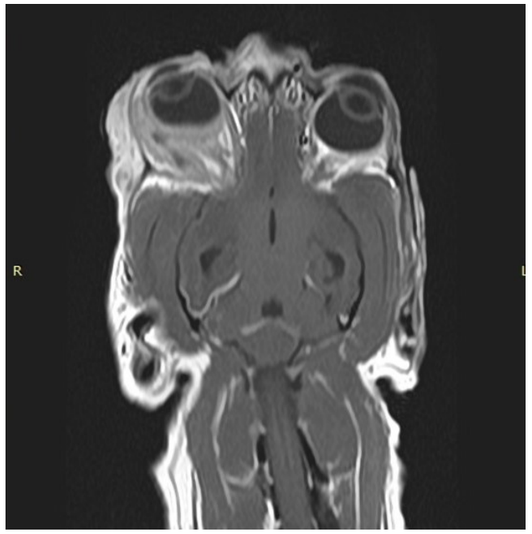

図２．第９病日における MRI 画像。右眼周囲組織および右側髄膜に造影増強を認めた。

千村どうぶつ病院　　〒 482-0042　愛知県岩倉市中本町南加路桶 20-13